Aus dem pathologisch-anatomischen Institut der Universität Basel.
(Vorsteher: Prof. E. Hedinger.)

Über einen Fall

von

doppeltem Enddarm.

Inaugural-Dissertation

zur

Erlangung der Doktorwürde

der

hohen medizinischen Fakultät der Universität Basel

vorgelegt von

Heinrich Möller,

prakt. Arzt aus Unterhallau, Assistent am pathologischen Institut.

Mit 1 Textabbildung.

Wiesbaden.
Verlag von J. F. Bergmann.
1911.

Aus dem pathologisch-anatomischen Institut der Universität Basel.
(Vorsteher: Prof. E. Hedinger.)

Über einen Fall

von

doppeltem Enddarm.

Inaugural-Dissertation

zur

Erlangung der Doktorwürde

der

hohen medizinischen Fakultät der Universität Basel

vorgelegt von

Heinrich Möller,

prakt. Arzt aus Unterhallau, Assistent am pathologischen Institut.

ACAD
LAUSANNE
BIBL.

Mit 1 Textabbildung.

Wiesbaden.
Verlag von J. F. Bergmann.
1911.

Gedruckt mit Genehmigung der medizinischen Fakultät.

Referent: Prof. E. Hedinger.

Sonderabdruck aus der Frankfurter Zeitschrift für Pathologie, 8. Band, 1. Heft.

Buchdruckerei Carl Ritter G. m. b. H., Wiesbaden.

Zu den Seltenheiten in der Lehre der Missbildungen des Darmtraktus gehört die Verdoppelung des Darmes respektive einzelner Darmabschnitte. Diese Missbildungen sind schon mehrfach beobachtet worden. Am häufigsten sind sie beschrieben am Dünndarm, seltener am Dickdarm.

Im vorliegenden Falle handelt es sich um eine eigentümliche Missbildung des untersten Abschnittes des Dickdarmes, eine Missbildung, die mit einer Reihe anderer Missbildungen an den verschiedensten Körperstellen kombiniert war.

Es handelt sich um ein $15^1/_2$ Stunden altes Kind, das am 13. VI. 1910 um 11^h 30′ p. m. spontan geboren wurde. Das Kind starb am 14. VI. 1910 um 3^h p. m. Die Autopsie wurde am 15. VI. 1910 um 8^h a. m., also 17 Stunden nach dem Tode ausgeführt. Die Sektion ergab folgende Resultate:

Sektion Nr. 366. 15. VI. 1910. 47 cm langes, 2300 g schweres neugeborenes Kind von mittlerem Ernährungszustand, Totenstarre nicht vorhanden. Am Rücken und an der Streckseite der Oberarme reichlich Lanugo. In den abhängenden Partien geringe blassrote Livores. Hautfarbe im übrigen blass. An den Fingern überragen die Nägel die Kuppe; an den Zehen reichen dieselben nur bis an die Kuppe. Ohr- und Nasenknorpel ausgebildet. Die Nabelschnur sehr kurz, ligiert. Hautnabel $1^1/_2$ cm lang. Äussere Genitalien noch unvollkommen differenziert. Über der Schamfuge ein $3 \times 1^1/_2$ cm grosser Wulst; $1^1/_2$ cm darunter findet sich eine Glans. Im Dorsum derselben eine kleine seichte Vertiefung. Von der Glans durch eine Furche getrennt ein 3 mm breiter Gewebswulst, der nach beiden Seiten abgehend, sich unterhalb der Glans wieder vereinigt. Zwischen der Glans und der Wiedervereinigung des Wulstes findet sich eine tiefere Öffnung. Der Damm normal gebildet. $1^1/_2$ cm vor dem Anus teilt sich die Raphe, die an der unteren Vereinigungsstelle des oben beschriebenen Gewebewulstes sich findet, wodurch zwei flügelartige Hautfalten entstehen, deren Kanten sich beiderseits in den Glutäalfalten verlieren. Knapp vor dem normalen Anus durch ein kaum 1 mm breites Gewebestück

getrennt, findet sich eine für die Knopfsonde eben noch durchgängige Öffnung, durch welche sich die Sonde 3 cm tief einführen lässt. Eine Kommunikation mit dem Hauptdarm scheint nicht vorhanden zu sein. Aus dem Anus entleert sich reichlich dunkelgrünes schleimiges Kindspech. Pupillen beiderseits gleich mittelweit. Subkutanes Fett an Brust und Bauch mässig reichlich, von gelber Farbe. Pectoralis gut ausgebildet, von blassroter Farbe und guter Transparenz. Mammadrüsenkörper ziemlich deutlich, dunkelrotbraun. Magen, Dünn- und Dickdarm sehr stark aufgebläht. Serosa glatt und glänzend. Der Dünndarm besitzt mit dem Cöcum zusammen ein Mesenterium commune. Appendix nach einwärts und oben geschlagen und fixiert; gegen das Cöcum ist derselbe nicht scharf abgesetzt. Vena umbilicalis offen, leer. Von den Arteriae umbilicales ist nur eine vorhanden. 13 cm über dem Promontorium an der Flexura sigmoidea hat man eine Ausstülpung des Darmes, die mit der Flexura verwachsen nach abwärts geht. Der untere Teil der Flexur, sowie die Ausstülpung sind mit durchscheinenden dunkelgrünen Massen angefüllt.

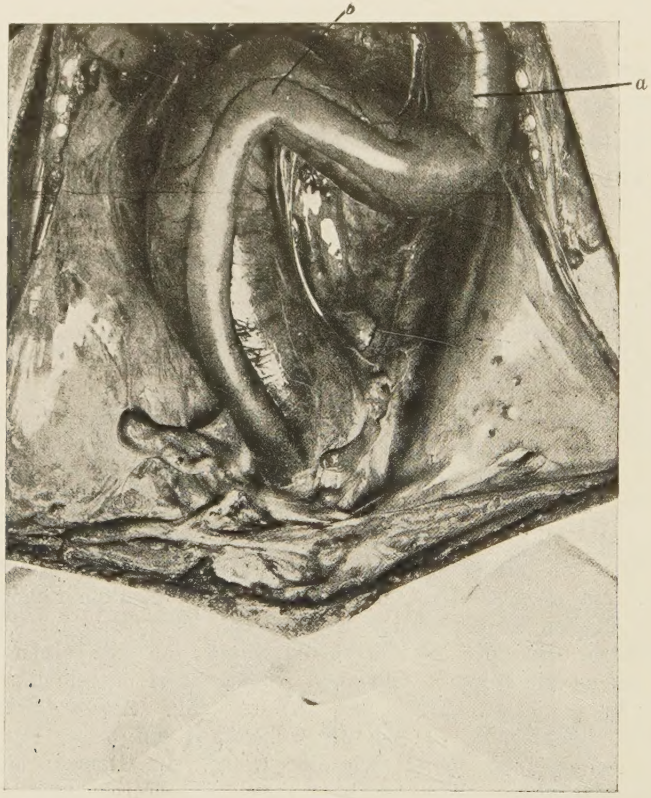

a = Colon descendens, b = Nebendarm.

Zwerchfellstand rechts 4 Rp., links 5 Rp. Leber in der Mammillarlinie 2 cm unter dem Rippenbogen; in der Mittellinie 4 cm unter Ende corpus sterni. Innenfläche des Sternums o. B. Im vorderen Mediastinum liegt die zweilappige Thymus, das Herz vollkommen überlagernd. Beide Lappen sind $5^1/_2$ cm lang,

$2^1/_2$ cm breit und $1^1/_2$ cm dick. Lungen beiderseits stark kollabiert und retrahiert. Beide Lungen frei; Pleurahöhlen leer. Ductus thoracicus nicht mit Sicherheit zu finden. Im Herzbeutel einige Tropfen klarer seröser Flüssigkeit.

Herz von entsprechender Grösse, 15 gr. Spitze von beiden Ventrikeln gebildet. Konsistenz beiderseits gut. In allen Herzhöhlen ziemlich viel flüssiges Blut und Cruor. Mitralis zart, sonst o. B. Aortenklappen zart. Umfang der Aorta asc. 2 cm. Intima zart. $^1/_2$ cm unterhalb der Vereinigungsstelle der hinteren und rechten Aortenklappe ein 2×2 mm Durchmesser haltendes Loch. Durch dieses Loch gelangt man mit der Knopfsonde in den rechten Ventrikel. Linker Ventrikel und Vorhof nicht dilatiert; Endokard überall zart. Tricuspidalis zart. Papillarmuskel und Trabekel des rechten Ventrikels kräftig. Pulmonalklappen zart. Wanddicke links $3^1/_2$ mm; rechts an der Spitze 4 mm; am Conus pulm. 5 mm. Myokard a. S. hellbraun von gutem Blutgehalt und guter Transparenz. Foramen ovale offen.

Halsorgane. Zunge ohne Belag. Uvula, weicher Gaumen und Pharynx blass. Tonsillae palatinae deutlich, von entsprechender Grösse; Balgdrüsen des Zungengrundes deutlich. Ösophagus in seinem oberen Teil mässig dilatiert, blass. $3^1/_2$ cm unterhalb der Höhe der Commissura posterior laryngis endet der Ösophagus blind. Im Larynx schleimiger, brauner, meconiumartiger Inhalt. In der Gegend der Bifurkation der Trachea kommuniziert dieselbe mit dem unteren Teil des Ösophagus. Die 12 gr. schwere Thymus hellgraurot, von gutem Blutgehalt und guter Transparenz. Schilddrüsen beiderseits $3\times1^1/_2\times1$ cm gross (wird nicht aufgeschnitten). Wo die Art. thyr. inf. in die Schilddrüse eintritt, findet sich links, von der Schilddrüse durch eine bindegewebige Kapsel getrennt, ein $1^1/_2\times1\times^1/_2$ cm grosses Gebilde von rotbrauner Farbe. Daneben gegen den Ösophagus zu hat man im Fettgewebe eingebettet ein 2×1 mm Durchmesser haltendes, an ein Epithelkörperchen erinnerndes Gebilde. An gleicher Stelle auf der rechten Seite ein $10\times6\times6$ mm grosses Gebilde von gleicher Farbe. Ferner ebenfalls in Fett eingebettet findet sich rechts an der nämlichen Stelle ein 2×1 mm grosses, an ein Epithelkörperchen erinnerndes Gebilde. Aorta thoracica mittlerer Umfang 13 mm; Intima zart.

Lungen schwimmen mit den Halsorganen gut.

Rechte Lunge von mittlerem Volumen und mittlerem Luftgehalt; fühlt sich flaumig an. Oberfläche überall glatt und glänzend. An mehreren Stellen hat man multiple, punktförmige, subpleurale Blutaustritte. Auf Schnitt: Unterlappen, Gewebe hellgraurot. Gewebe glatt und glänzend, wenig kompressibel. Mittellappengewebe wie Unterlappen von hellgrauroter Farbe, glatt und glänzend, kompressibel. Oberlappen wie Mittellappen.

Linke Lunge aus drei Lappen bestehend: der Mittellappen wiederum in zwei Lappen geteilt. Linke Lunge von mittlerem Volumen und mittlerem Luftgehalt. Pleura überall glatt und glänzend, ebenfalls mit zahlreichen, punktförmigen, subpleuralen Blutungen. Auf Schnitt Unterlappen, Mittellappen und Oberlappen wie rechts. In den Bronchien der gleiche durch Meconium gelbgefärbte Inhalt wie in der Trachea und im Larynx. Schleimhaut gerötet. Bronchial- und Hilusdrüsen nicht vergrössert.

Milz. $3\times3\times1^1/_2$ cm, 4 gr. schwer, von grotesker Form, mit zahlreichen tiefen Einschnitten. Daneben hat man 2 kleine, $1\times1\times^3/_4$ cm Durchmesser haltende Nebenmilzen. Oberfläche glatt; Pulpa dunkelbraunrot. Trabekel deutlich; Follikel ziemlich zahlreich, gross, prominent. Konsistenz und Blutgehalt gut.

Linke Nebenniere gross, $3 \times 2^1/_2 \times {}^1/_2$ cm. Rinde deutlich, fettarm, 1 mm dick; Mark blutreich, graurot.

An der Stelle, an der normal die linke Niere liegt, ist keine Niere vorhanden. Dagegen fühlt man 2 cm unterhalb der Nebenniere auf der Höhe der Wirbelsäule etwas lateral von derselben einen $1^1/_2 \times 1 \times 1$ cm messenden Knoten, den man als Niere ansprechen könnte.

Rechte Nebenniere wie links.

Wo die rechte Niere zu liegen pflegt, ist keine vorhanden, doch rechts gegen das kleine Becken hin über dem Musc. ileopsoas fühlt man einen $2 \times 1^1/_2 \times 1$ cm Durchmesser haltenden Knoten. Über diesen Knoten hinweg läuft die Aorta, die direkt in die Art. umb. übergeht, indem sie vorher einen Ast ins kleine Becken abgibt. Von einer Teilung der Aorta am Promontorium ist nichts zu sehen.

Magen stark mit Luft gefüllt. Im Magen mässig reichlich schleimiger, dunkelbrauner Inhalt. Scheimhaut blass; Cardia durchgängig. Pylorus o. B. Im Duodenum schleimiger, galliger Inhalt. Schleimhaut blass. Ductus choledochus durchgängig.

Dünndarm 110 cm lang. 19 cm über der Valvula Bauhini an der dem Mesenterialansatz entgegengesetzten Seite ein $1^1/_2$ cm langes, freies, mit breiter Basis dem Dünndarm angeheftetes Meckelsches Divertikel. Im Dünndarm mässig reichlich schleimiger, gallig verfärbter Inhalt. Schleimhaut des Jejunum blass. Im Divertikel reichlich gelber schleimiger Inhalt. Im Ileum ist die Schleimhaut etwas injiziert.

Dickdarm. Colon ascendens, transversum und descendens zusammen 21 cm lang. Cöcum nicht besonders weit, mit schleimigem, dunkelgrünem, reichlichem Inhalt. In dem Appendix der gleiche Inhalt. Schleimhaut blass, sonst o. B. Der oben beschriebene Enddarm, der verdoppelt ist, besteht aus einem im obersten Teil $2—2^1/_2$ cm Umfang haltenden Teil, dessen Schleimhaut ausser vereinzelten punktförmigen Hämorrhagien nichts Besonderes aufweist und der mit Meconium gefüllt ist. 15 cm vom Anus entfernt, findet sich eine 1 cm Durchmesser haltende klappenförmige Schleimhautduplikatur, hinter der sich die Sonde durch einen im oberen Anteil 1 cm breites, weiter unten etwas schmäleres Rohr 13 cm tief gegen den Anus zu vorschieben lässt. Im oberen Abschnitt dieses Ganges finden sich gelbliche schleimige Massen, im unteren Teile Kindspech. 3 cm oberhalb des Anus scheint der Gang blind zu endigen. Von der obenerwähnten Öffnung vor dem Anus gelingt es nicht, mit der Sonde in den Gang zu gelangen. Die Sonde lässt sich, wie bereits gesagt, nur ungefähr 3 cm, also beiläufig in die Höhe des unteren blinden Endes des oben erwähnten Ganges, vorschieben.

Leber. $10 \times 7^1/_2 \times 2$ cm. 90 gr. Oberfläche überall glatt. An der Unterfläche der Leber zahlreiche tiefe Furchen. Die Vena umb. geht nicht direkt in den Ductus Arantii, sondern sie senkt sich vorerst unter einen der durch die tiefen Furchen gebildeten Lappen. Auf Schnitt Gewebe blutreich, acinöse Zeichnung undeutlich. Glissonsche Scheiden nicht sichtbar. Transparenz und Konsistenz gut. Die Gallenblase reicht mit ihrer Kuppe nicht bis an den Leberrand. In derselben ziemlich viel zähe, dunkle Galle. Schleimhaut o. B.

Pankreas. $2^1/_2$ cm lang, 1 cm breit. Gewebe auf Schnitt graurot, von gutem Blutgehalt.

Mesenterialdrüsen nicht vergrössert.

Die oben genannten Knoten über der Wirbelsäule zeigen folgende Verhältnisse: Rechts erkennt man bei der Präparation, dass man es

mit der Niere zu tun hat. Vom Nierenbecken aus geht der Ureter, die über die Niere verlaufende Aorta abdominalis kreuzend, ab. Er teilt sich selbst an der Kreuzungsstelle in zwei Äste. Der eine davon geht zu den Genitalien und endigt dort blind. Der andere Ast mündet in ein vor dem stark geblähten Enddarm im kleinen Becken gelegenes, uterusähnliches Gebilde. Auf der linken Seite hat man über dem M. ileopsoas gelegen den $1^1/_2 \times 1 \times 1$ cm grossen Knoten, der sich ebenfalls als Niere entpuppt. Vom Nierenbecken aus geht ein ziemlich weiter Ureter, der sich hier nicht teilt und der gleich dem einen Ast des rechten Ureters in die linke Seite des uterusähnlichen Gebildes mündet.

Genitalien. Sie finden sich zu beiden Seiten des Enddarmes. Dieselben bestehen links aus einem 4 cm langen, 1 mm breiten und dicken, stark geschlängelten Gebilde. Das Ende desselben lässt deutlich Fimbrien erkennen. An der dorsalen Seite der Mesosalpinx liegt das 2 cm lange, 5 mm breite und 3 mm dicke Ovarium von braunroter Farbe. Die vermeintliche Tube bildet $^1/_2$ cm vor der Einmündung in das uterusähnliche Gebilde eine 2 mm Durchmesser haltende Verdickung, um nachher selbst in das oben genannte Gebilde ventral und etwas höher als der Ureter einzumünden. Die gleichen Verhältnisse hat man rechts. Vom uterusähnlichen Gebilde geht. von der Stelle, an der die Tuben einmünden, beiderseits ein zartes rundliches Gebilde ab, das sich in der Leistengegend inseriert. Von der oben beschriebenen, unterhalb der Glans gelegenen Öffnung gelangt man mit der Knopfsonde 5 cm in die Tiefe.

Schädel und Gehirn. An der Innenfläche der Dura mater zahlreiche punktförmige Hämorrhagien. Weiche Häute an der Konvexität und an der Basis zart, von gutem Blutgehalt. In der linken Kleinhirnhemisphäre eine 2 zu 1 cm grosse Blutung in den weichen Häuten. Gehirnwindungen überall normal ausgebildet. Seitenventrikel von entsprechender Grösse; in denselben etwas blutige, klare Flüssigkeit. Die Plexus choreoidei dunkelblaurot, hämorrhagisch. III. und IV. Ventrikel ohne Besonderheiten. Gehirnsubstanz von gutem Blutgehalt und guter Durchfeuchtung. Hirngewicht 310 gr.

Knochenkern der unteren Femurepiphyse 5 mm gross; Epiphysenlinie daselbst gerade verlaufend, schmal, von rötlicher Farbe. Verkalkungszone nicht verbreitert.

Bei der Sektion fanden sich also folgende Missbildungen:

1. Eine unvollkommene Differenzierung der äusseren Geschlechtsorgane.

2. Ein feines, vor dem Anus gelegenes 3 cm tiefes Lumen.

3. Ein Mesenterium commune.

4. Ein Fehlen der einen Arteria umbilicalis und ein abnormer Verlauf der Aorta abdominalis

5. Eine Verdoppelung des Enddarmes.

6. Ein Defekt des Septum interventriculare cordis.

7. Eine Atresie des Ösophagus in seinem oberen Drittel und eine Ösophago-Trachealfistel im mittleren Drittel der Speiseröhre.

8. Zwei überzählige Lungenlappen links.

9. Ein Vorhandensein von zwei Nebenmilzen.

10. Eine auffallende Kleinheit der Nieren, namentlich links und eine tiefe Verlagerung derselben ins grosse Becken.

11. Ein Vorhandensein eines Meckelschen Divertikels.

12. Eine Einmündung der beiden Ureteren und der beiden Tuben in ein oberhalb der Symphyse gelegenes uterusähnliches Gebilde.

Für die mikroskopische Untersuchung wurden folgende Organe und Organkomplexe eingelegt:

1. Der mit dem Urogenitalsystem und mit den äusseren Genitalien im Zusammenhang herausgenommene Enddarm, nachdem er zuvor in Formol gehärtet worden war.

2. Die Halsorgane, ohne vorher Schilddrüse oder Trachea aufgeschnitten zu haben, und zwar vom Zungenbein bis etwa 2 cm unterhalb des unteren Pols der stark vergrösserten Schilddrüse.

3. Teile der Leber, des Herzens, der Lungen, der Thymus, des Darmes, des Pankreas, der Nebennieren und der Milz und Nebenmilz und ferner die untere Epiphyse des Femurs. Der Enddarm mit dem Urogenitalsystem und den äusseren Genitalien und ferner die Halsorgane wurden nach der Langhansschen Methode in aufeinanderfolgende Schnitte von 30 μ zerlegt, nachdem sie zuvor in mehrere Blöcke geteilt worden waren. Die übrigen Organe wurden in Celloidin eingebettet und nach Hämalaun-Eosinfärbung mikroskopisch untersucht.

Die kontinuierliche Schnittserie des Enddarmes mit dem Urogenitalsystem und den äusseren Genitalien ergab folgende Verhältnisse:

Auf Schnitt 5 findet man zwei vollkommen von einander getrennte Darmlumina. Das eine ist das Colon descendens, das einen mittleren Umfang von 7—8 cm hat. Das andere hat einen Durchmesser von ca. 1 cm und sitzt der Wand des ersteren auf. Die Wand beider Lumina ist überall mässig dick. Dieselbe besteht beim Hauptdarme aus einer Mucosa, einer Submucosa mit Muscularis mucosae, einer Muscularis, die aus einer zirkulären und einer longitudinalen Schicht aufgebaut ist und ferner aus einer Subserosa und einer Serosa. Die Wand des Nebendarmes ist aufgebaut aus einer Mucosa, einer Submucosa mit Muscularis mucosae und einer zirkulären Muscularis. An der Stelle, an der das Lumen des Nebendarmes demjenigen des Hauptdarmes aufsitzt, sieht man, wie die Muscularis des Hauptdarmes sich in beiden Ecken fächerförmig verbreitert. Dabei sieht man wie die Längsschicht der Muscularis des Hauptdarmes, die Subserosa und die Serosa mit sich nehmend den Nebendarm umkreist. Die zirkuläre Muskelschicht hingegen zieht ununterbrochen in der Scheidewand beider Lumina weiter. Die Scheidewand zwischen dem Lumen der Darmrohre wird also gebildet aus der zirkulären Schicht der Muscularis, der Submucosa mit Muscularis mucosae und der Mucosa beider Darmabschnitte. Kurz gesagt, wir haben zwei Darmrohre, die aus einer zirkulären Muscularis, einer Submucosa mit Muscularis mucosae und Mucosa bestehen. Diese beiden Darmrohre sind an einer Stelle in einer Ausdehnung von etwa 6—7 mm miteinander

verwachsen und von einer gemeinsamen, longitudinal verlaufenden Muscularis, einer Subserosa und Serosa umgeben. Treffender kann man sagen, der Nebendarm mit seinen genannten Wandschichten liegt zwischen der längsverlaufenden und der zirkulärverlaufenden Muskelschicht des Hauptdarmes.

Im gleichen Schnitte hat man bereits den oberen Pol der linken Niere getroffen. Derselbe ist umgeben von Fettgewebe. Neben dem Darme auf der rechten Seite findet sich die Aorta abdominalis.

Auf Schnitt 50 sind die Verhältnisse des Darmes die gleichen geblieben. Der Querschnitt durch die Niere hat an Grösse zugenommen. Der Nierenhilus ist im Schnitte getroffen, daselbst verlaufen zahlreiche Gefässe. Ein Nierenbecken ist nirgends nachweisbar. Am Nierenparenchym kann man deutlich Mark und Rinde unterscheiden. In der Rinde finden sich neben den Tubuli und den gut entwickelten Glomeruli sehr zahlreiche cystisch erweiterte Hohlräume, die mit einem kubischen bis zylindrischen Epithel bekleidet sind. Einzelne dieser Hohlräume zeigen an einer Stelle in ihrer Wand eine Vorbuchtung, die herbeigeführt wird durch einen Gefässknäuel. Es handelt sich also um cystisch erweiterte Glomeruli. Auf Schnitt 144 ist die rechte Niere in ihrem oberen Pol angeschnitten. Die linke Niere zeigt auf ihrer Hilusseite eine tiefe Furche.

Auf Schnitt 165 wird durch die genannte Furche ein Stück des Nierenparenchyms fast vollkommen von der Niere losgetrennt.

Auf Schnitt 170 ist diese Trennung ganz vollzogen. Das losgetrennte Stück besteht aus einem kernreichen Bindegewebe, in dem regellos zahlreiche Kanälchen mit einschichtigem kubischem Epithel zerstreut sind. Nirgends findet man daselbst Glomeruli. Der übrige Teil der Niere zeigt den gleichen Aufbau wie oben auf Schnitt 50.

Auf Schnitt 175 ist die rechte Tube angeschnitten. Die rechte Niere nimmt an Volumen zu und zeigt vollkommen normale Verhältnisse. Die erweiterten cystischen Glomeruli der linken Niere sind nirgends nachweisbar. An dem von der linken Niere losgetrennten Gewebsstück nimmt die Zahl der Kanälchen ab. An der linken Niere sind nirgends ein Nierenbecken oder Spuren eines solchen nachweisbar.

Von Schnitt 175 an nimmt die Zahl der Kanälchen ab, das Gebilde entfernt sich mehr und mehr von der bereits an Volumen stark abnehmenden, aber in ihrem Aufbau gleich bleibenden linken Niere, so dass man von Schnitt 190 an bald nur zwei, bald auch drei Lumina vorfindet, die von einer dicken Muscularis umgeben werden und daher als Ureteren angesprochen werden müssen. Die Lumina der Ureteren sind ausgekleidet mit mehrschichtigem Übergangsepithel.

Auf Schnitt 206 tritt die linke Tube auf.

Auf Schnitt 223 verschwindet die linke Niere ganz. Das als Ureter erkannte Gebilde zeigt hier eine dicke Wand und trägt 3 Lumina. An der rechten Tube zahlreiche Fimbrien zu erkennen. Die rechte Niere nimmt an Volumen zu; ihr feinerer Bau zeigt nichts Besonderes. Die Verhältnisse am Darm sind die gleichen geblieben wie oben.

Auf Schnitt 270 hat man an der rechten und linken Tube zahlreiche Fimbrien, letztere doppelt getroffen. Der linke Ureter zeigt in seiner dicken Wand zwei Lumina. Die rechte Niere wie oben.

Auf Schnitt 315 hat man links zwischen Tuben und Fimbrien in der Mesosalpinx gelegen zahlreiche Parovarialschläuche; sonst sind die Verhältnisse an den andren Organen wie oben.

Auf Schnitt 360 erscheint das rechte Ovarium neben der Tube. Das Volumen der rechten Niere hat zugenommen. Das Lumen des Nebendarmes nimmt langsam an Grösse ab. Der dickwandige linke Ureter zeigt ein ziemlich grosses Lumen und mehrere kleine daneben.

Auf Schnitt 380 erscheint ebenfalls neben der Tube das linke Ovarium. An beiden Ovarien zahlreiche Follikel erkennbar. Auf Schnitt 405 wird der Nebendarm beträchtlich enger; sein Verhalten zum Hauptdarm bleibt jedoch das gleiche. Der linke Ureter zeigt nur noch ein grosses Lumen, die Wand desselben ist dick. An der rechten Niere hat man nun ein deutliches mit Übergangsepithel bekleidetes Becken. Die linken Genitalien zeigen nichts Besonderes. An den rechten Genitalien hat man die Tube zweimal getroffen. Auf Schnitt 450 ist das Nierenbecken an der rechten Niere deutlicher geworden. An den Genitalien, dem linken Ureter und dem Darme nichts Nennenswertes. Auf Schnitt 490 wird das Volumen der rechten Niere kleiner; das Nierenbecken ist zum dickwandigen Ureter geworden. Das Lumen des Nebendarmes hat abgenommen, doch sind seine Verhältnisse zum Hauptdarm die gleichen geblieben.

Auf Schnitt 535 ist die rechte Niere beträchtlich kleiner geworden. Der Ureter ist nicht so dickwandig wie links und trägt ebenfalls wie dieser nur ein Lumen. Die Aorta verläuft gerade über dem rechten Ureter. Genitalien und Darm zeigen nichts Besonderes.

Auf Schnitt 575 sind die in der Einzahl vorhandenen Lumina der beiden Ureteren in die Länge gezogen. Der rechte Ureter hat sich von der nun beträchtlich kleiner gewordenen rechten Niere entfernt.

Auf Schnitt 585 hat man am rechten Ureter zwei voneinander getrennte Lumina; links nur ein Lumen am Ureter.

Auf Schnitt 590 findet man am rechten Ureter 3 Lumina. Die rechte Niere hat sehr stark an Volumen abgenommen. Genitalien und Darm zeigen nichts Besonderes.

Auf Schnitt 600 zeigen beide Ureteren zwei von einander deutlich getrennte Lumina. Die Wand beider Ureteren wird rasch dicker. In derselben finden sich sehr reichlich Lymphocyten. Das Lumen von Haupt- und Nebendarm nimmt ab.

Auf Schnitt 655 zeigt der rechte Ureter ein grösseres und ein kleineres Lumen. Beide Lumina haben ihre von einander getrennte Wandung. Das Lumen des linken Ureters ist gross, sternförmig. Die Wand desselben ist sehr dick. Das linke Ovarium ist ganz verschwunden. Die Verhältnisse am Darm sind die gleichen geblieben, nur ist das Lumen von Haupt- und Nebendarm enger geworden.

Auf Schnitt 665 erscheint ventral vom linken Ureter und medial von der Tube ein rundes kernreiches Gebilde.

Auf Schnitt 675 wird das genannte Gebilde grösser und rückt dem linken Ureter und der linken Tube näher. Das hier noch solide Gewebsstück besteht aus glatter Muskulatur.

Auf Schnitt 680 bekommt das genannte Gebilde ein Lumen.

Auf Schnitt 710 rücken linke Tube, linker Ureter und das als Uterushorn anzusprechende Gebilde einander immer näher. Der linke Ureter hat ein grosses

sternförmiges Lumen, das von einer sehr kräftigen Wand umgeben wird. Die beiden Ureteren rechts entfernen sich von einander. Der Haupt- und der Nebendarm haben stark an Lumen abgenommen.

Auf Schnitt 722 mündet die linke Tube in das als Uterushorn erkannte Gebilde. Der eine der rechten Ureteren hat sich mehr vom anderen entfernt und ist in die Nähe des rechten Ovars und der Tube gelangt.

Auf Schnitt 755 sind der linke Ureter und das linke Uterushorn einander sehr nahe gerückt; beide sind zu sehr dickwandigen Gebilden geworden. Der eine der rechten Ureteren nähert sich immer mehr der rechten Tube. Haupt- und Nebendarm haben stark an Dicke verloren. Die gegenseitigen topographischen Verhältnisse bleiben überall gleich. Serosa ist nur noch am vorderen Teil des Nebendarmes vorhanden.

Auf Schnitt 770 ist das rechte Ovarium ganz verschwunden. Der eine der rechten Ureteren hat sich vom anderen ganz entfernt und liegt nun neben der Tube. Der linke, sehr dickwandige Ureter zeigt zwei von einander getrennte Lumina. Das linke Uterushorn hat sein Lumen verloren.

Auf Schnitt 780 ist der linke Ureter sehr dickwandig geworden und trägt drei deutlich von einander getrennte sternförmige Lumina. Das Uterushorn, das noch kein Lumen zeigt, ist massiger geworden und ist dem Ureter sehr nahe gerückt. Rechts läuft nun der eine Ureter neben der Tube. Die Darmlumina sind enger.

Auf Schnitt 790 führt der linke Ureter nur noch ein Lumen; die Wand desselben wird immer dicker. Neben dem an normaler Stelle gebliebenen Ureter rechts tritt ein solides Gebilde auf. Dasselbe liegt medial vom Ureter. Neben der rechten Tube verläuft der andere rechte Ureter weiter.

Auf Schnitt 800 wird der linke Ureter stets dicker; er nähert sich immer mehr dem Uterushorn. Das zellreiche Gebilde neben dem rechten Ureter hat ein Lumen bekommen. Die Wand des Gebildes ist sehr massig und besteht aus glatter Muskulatur. Man hat es hier mit dem rechten Uterushorn zu tun. Neben der rechten Tube ist der eine der rechten Ureteren noch getroffen.

Auf Schnitt 815 sind linker Ureter und linkes Uterushorn zu einem massigen Gebilde geworden. Das Uterushorn bekommt ein Lumen, dasselbe liegt medial vom Ureter. Rechts ist das Lumen des Uterushornes in zwei geteilt worden. Linker und rechter Ureter liegen lateral vom Uterushorn. Der Ureter rechts neben der Tube hat sein Lumen verloren. Wo derselbe verlief, ist nur noch ein zellreiches Gebilde zu sehen. Der Nebendarm ist sehr eng geworden. Die Verhältnisse zum Hauptdarm sind die gleichen geblieben wie oben.

Auf Schnitt 830 nähert sich die rechte Tube dem rechten Uterushorn, um in den folgenden Schnitten in dasselbe zu münden.

Auf Schnitt 835 hat man die zwei Darmlumina, die sehr stark an Lumen verloren haben, bei denen aber die Verhältnisse zu einander immer noch die gleichen geblieben sind. Zu beiden Seiten des Darmes hat man die dickwandigen Urogenitalschläuche. Die Ureteren verlaufen beiderseits an der lateralen Seite der Uterushörner. Das linke Horn zeigt zwei Lumina, das rechte deren vier. Ventral vom linken Horn hat man ein zellreiches von vielen Gefässen durchsetztes Gewebe. Das gleiche Gewebe, aber nicht so massig wie links, hat man vor dem rechten Urogenitalstrang. Auf der rechten Seite zwischen dem genannten Gewebe und dem Urogenitalstrang verläuft die Aorta. Zu beiden Seiten der Urogenitalstränge finden sich ziemlich grosse Lymphdrüsen.

Auf Schnitt 850 ist eine Vereinigung der beiden Urogenitalstränge in der Mittellinie vor dem Darm eingetreten.

Auf Schnitt 855 ist die Vereinigung der Urogenitalstränge weiter gediehen. Sowohl der linke wie auch der rechte Strang führen 3 Lumina, je den lateral gelegenen Ureter und je zwei Lumina, die als Uterushornlumina angesprochen werden können. Das vor den Urogenitalsträngen gelegene kernreiche, von zahlreichen Gefässen durchsetzte Gewebe nimmt an Masse zu. Das Lumen des Nebendarmes wird immer enger.

Auf Schnitt 870 gibt die Aorta einen Ast ab. Die drei Kanäle im rechten Genitalstrang sind zu einem einzigen verschmolzen. Links hat man dieselben noch von einander getrennt.

Auf Schnitt 900 ist die Vereinigung der beiden Urogenitalstränge ganz erfolgt. Dieselben haben hier so wie in den unmittelbar darauf folgenden Schnitten, bald nur ein Lumen, bald wieder 3—4 Lumina. Das Gewebe vor den Strängen wird immer massiger. Das Lumen des Hauptdarmes ist sehr stark dilatiert.

Auf Schnitt 935 hat man die beiden sehr dickwandigen Urogenitalstränge; jeder von ihnen führt drei Lumina.

Auf Schnitt 945 ist der Nebendarm noch enger geworden. Die Verhältnisse vom Nebendarm zum Hauptdarm sind jedoch noch die gleichen geblieben wie oben. Zwischen Darmwand und Genitalstränge hat man noch ein schmales Cavum Douglasi.

Auf Schnitt 950 ist das Lumen des Nebendarmes auf ein Minimum herabgesunken. Die Wand des Enddarmes besteht hier nur noch aus einer Mucosa, einer Submucosa, ferner aus Resten einer zirkulären Muscularis und aus der longitudinalen Schicht der Muscularis, der Subserosa und Serosa. Letztere drei Schichten kommen direkt vom Hauptdarm. Die Urogenitalstränge sind wie oben.

Auf Schnitt 960 ist das Lumen des Nebendarmes nur noch ein kleiner Spalt, der zwischen longitudinaler und zirkulärer Schicht der Muscularis des Hauptdarmes sitzt. Die Urogenitalstränge zeigen nichts Besonderes.

Auf Schnitt 961 ist das Lumen des Nebendarmes ganz verschwunden. An der Stelle, an der er der Wand des Hauptdarmes aufsass, ist die Wand etwas dicker und gegen das Lumen des Hauptdarmes vorgetrieben. Die longitudinale Schicht der Muscularis zeigt dort eine regellose Anordnung.

Auf Schnitt 970 ist die Vorbuchtung ins Darmlumen, dort wo der Nebendarm sass, kleiner geworden. Das Cavum Douglasi sehr schmal. Die Urogenitalstränge wie oben. Das vor ihnen gelegene zellreiche Gewebe wird ziemlich massig. Der Hauptdarm ist stark erweitert.

Auf Schnitt 1000 ist der Darm sehr stark dilatiert. An der Stelle, an der der Nebendarm aufsass, findet sich nur noch eine sehr kleine Vorbuchtung ins Lumen. Die Urogenitalstränge sind vom Darm nur durch ein kernarmes schmales Bindegewebe getrennt. An denselben hat man in toto nur noch zwei lange, in die Länge gezogene, spaltförmige, lateral gelegene Lumina und ein mehr rundliches, zwischen den beiden ersteren gelegenes Lumen.

Auf Schnitt 1015 ist die Vorbuchtung an der Wand des Darmes verschwunden. Die Urogenitalstränge zeigen nur noch die zwei langen, spaltförmigen Lumina.

Auf Schnitt 1025 erscheint neben dem linken Lumen des Urogenitalstranges ein neues Lumen. Die Aorta hat einen neuen Ast abgegeben. Der Darm zeigt nichts Besonderes.

Auf Schnitt 1065 sind die zwei Lumina des linken Urogenitalstranges wieder zu einem verschmolzen.

Auf Schnitt 1120 sind die Lumina der Urogenitalstränge nicht mehr so lang, sondern eher rundlich oval. Die Wand derselben ist dick und von der Wand des stark dilatierten Darmes durch spärliches Bindegewebe getrennt.

Auf Schnitt 1185 sind die Urogenitalstränge um ein beträchtliches runder geworden. Ihre zwei Lumina sind kürzere Spalten geworden. Vor dem linken Schlauche liegt ein ziemlich dickes gefässreiches Gewebe. Der Darm zeigt nichts Besonderes.

Auf Schnitt 1215 ist das Gewebe vor dem linken Urogenitalstrang sehr massig geworden. Man hat daselbst kreuz und quer verlaufende glatte Muskelbündel. Die Verhältnisse an Darm und an den Urogenitalsträngen zeigen das Gleiche wie oben.

Auf Schnitt 1230 erscheint in oben genanntem Gewebe direkt vor dem linken Urogenitalstrang ein kleines Lumen, dasselbe ist deutlich umgeben von einer Muscularis und trägt ein Übergangsepithel.

Auf Schnitt 1250 nimmt das Lumen im Gewebe vor dem Urogenitalschlauche an Grösse zu. Im Gewebe, das nun massiger geworden ist, treten mehrere gleich gebaute Lumina wie das obere auf. Alle zusammen sind von einer deutlichen Muscularis umgeben. Das Gebilde ist nichts anderes als die in ihrem obersten Pol angeschnittene Harnblase. An den anderen Organen ist nichts Besonderes zu nennen.

Auf Schnitt 1265 hat die Harnblase bereits ziemlich stark an Volumen zugenommen. Dadurch wird der linke Genitalschlauch ziemlich stark nach rechts verschoben. Der Darm ist hier stark dilatiert.

Auf Schnitt 1310 hat das Lumen der Harnblase mehr zugenommen. Der linke Urogenitalschlauch ist dadurch stark gegen den Darm gedrückt. An Harnblase und linkem Urogenitalstrang deutlich eine Muscularis zu sehen; zwischen beiden Musculares ein gefässreiches Bindegewebe. Die Lumina der beiden Urogenitalstränge zu einem Lumen verschmolzen. Die Aorta abdominalis hat sich in mehrere kleine Äste vor der Blase aufgeteilt. Der Darm ist stark dilatiert.

Auf Schnitt 1360 ist das Lumen der Urogenitalschläuche kleiner geworden; dasjenige der Harnblase aber grösser. Der Darm zeigt nichts Besonderes.

Auf Schnitt 1385 ist das Lumen der Harnblase sehr gross. Das Lumen der Urogenitalstränge hat stark abgenommen, ist aber überall von der Harnblase deutlich getrennt.

Auf Schnitt 1440 ist die Harnblase sehr gross. Zwischen derselben und dem Darme liegt nur noch als letzter Rest des Urogenitalschlauches ein schmales Lumen, das aber deutlich von der Harnblase getrennt ist. Der stark dilatierte Darm hat auch an Volumen abgenommen.

Auf Schnitt 1441 ist der Urogenitalschlauch ganz verschwunden. Darm und Harnblase zeigen nichts Besonderes.

Auf Schnitt 1490 ist der Darm immer noch stark dilatiert, doch hat er beträchtlich an Volumen verloren. Die Harnblase ist sehr gross; die ganze ventrale Seite des Darmes umgebend. Vom Darme ist sie durch eine dicke Muskellage getrennt.

Auf Schnitt 1575 verliert sowohl Harnblase als auch der Enddarm bedeutend an Grösse.

Auf Schnitt 1605 ausser Abnahme an Grösse der Harnblase und des Rektums ist nichts Besonderes zu nennen.

Auf Schnitt 1635 entfernt sich die immer kleiner werdende Harnblase mehr und mehr vom ebenfalls enger werdenden Rektum.

Auf Schnitt 1650 ist die Harnblase beträchtlich vom Rektum entfernt. Beide Gebilde sind von einer Muskelschicht umgeben. Die Form der Harnblase ist länglich oval, gegen das Rektum hin verzogen.

Auf Schnitt 1655 beginnt das dem Rektum am nächsten gelegene Stück der nun sehr klein gewordenen Harnblase sich von derselben zu trennen.

Auf Schnitt 1660 ist die Trennung der Harnblase erfolgt, so dass man nun im Schnitt drei Lumina hat: 1. Das Rektum, 2. die Harnblase die sehr klein geworden ist und daher eher als Urethra zu bezeichnen ist und 3. zwischen diesen beiden gelegen ein kleines sternförmiges Lumen, das wie die Harnblase mit Übergangsepithel bekleidet ist. Die Urethra und das genannte Lumen haben noch eine gemeinsame Muscularis.

Auf Schnitt 1675 hat die Urethra sich mehr und mehr von der zwischen ihr und dem Rektum gelegenen Öffnung entfernt. Alle drei Lumina sind umgeben von einer zirkulären Muscularis. Die Öffnung zwischen Darm und Urethra muss wohl als mangelhaft angelegte Vagina angesprochen werden.

Auf Schnitt 1690 ist das Lumen des Rektums enger geworden. Dasselbe ist umgeben von einer kräftigen Muskulatur. Caudal vom Rektum erscheint geschichtetes Plattenepithel in der Analfalte. Die Vagina ist vom Rektum durch eine schmale Gewebsbrücke getrennt. Die Urethra hat sich von der Vagina entfernt. Ventral von der Urethra ist ein Schwellkörper getroffen.

Auf Schnitt 1700 erscheint am Anus geschichtetes Plattenepithel. Urethra und Vagina wie oben.

Auf Schnitt 1710 wird die Gewebsbrücke zwischen Anus und Analfalte auf ein Minimum reduziert. Urethra und Vagina ohne Besonderheiten.

Auf Schnitt 1720 ist das Plattenepithel des Anus direkt in Verbindung mit demselben der Analfalte. Die Vagina wird enger; sie ist jedoch deutlich vom Rektum getrennt durch eine schmale Gewebsbrücke. Die Urethra hat sich mehr von der Vagina entfernt und hat beträchtlich an Grösse verloren.

Auf Schnitt 1740 ist der Anus vollkommen in die Analfalte übergegangen. Vor der Analfalte findet sich die sehr eng gewordene Vagina, die noch von der Analhälfte durch eine sehr schmale Gewebsbrücke getrennt ist.

Auf Schnitt 1745 ist die Gewebsbrücke zwischen Analfalte und Vagina verschwunden. Das Epithel der Analfalte geht direkt über ins Epithel der Vagina. Die Urethra ist enger geworden.

Auf Schnitt 1760 ist die Vagina in die Analfalte völlig aufgegangen. Urethra wird enger.

Auf Schnitt 1800 hat man nur noch die tief ins Gewebe vorspringende mit Plattenepithel bekleidete Analfalte. Ventral von derselben findet sich die in ihrem Verlauf ziemlich gleichbleibende Urethra.

Auf Schnitt 1850 schneidet die Analfalte tiefer gegen die Urethra hin ein. Die Urethra zeigt nichts Besonderes.

Auf Schnitt 1870 teilt sich die immer tiefer werdende Analfalte in eine rechte und eine linke. Zwischen beiden Furchen findet sich ein bindegewebiger mit Plattenepithel bekleideter Gewebszapfen. Urethra zeigt nichts Besonderes.

Auf Schnitt 1900 werden die beiden Analfurchen tiefer, der Gewebszapfen infolgedessen schlanker. Urethra zeigt nichts Besonderes.

Auf Schnitt 1930 dringen die Furchen mehr und mehr gegen die Urethra hin. Urethra wird etwas enger.

Auf Schnitt 1960 sind die Furchen so weit vorgedrungen, dass sie das Gewebe, in dem die Urethra verläuft, umfassen.

Auf Schnitt 1980 erscheint über der Urethra das Präputium der Clitoris. Die Urethra wird enger.

Auf Schnitt 2025 ist die Urethra unterhalb der Clitoris verschwunden.

In Kürze zusammengefasst fand sich bei der Untersuchung dieser Serie folgendes:

1. Ein doppelter Enddarm, dessen kleineres Lumen etwa 3 cm oberhalb des Anus blind endigt. Dieser Nebendarm liegt zwischen der zirkulären und longitudinalen Schicht der Muscularis des Hauptdarmes und zeigt eine eigene Mucosa, Muscularis mucosae, Submucosa und zirkuläre Muscularis.

2. Eine angeborene Dystopie beider Nieren und cystische Glomeruli in der linken Niere.

3. Ein abnormer Verlauf der Aorta abdominalis auf der rechten Seite des Darmes über der rechten Niere.

4. Eine Verdoppelung und mehrfache Teilung des linken und des rechten Ureters.

5. Eine abnorme Ausmündung der Ureteren in die Geschlechtsschläuche.

6. Ein Uterus bicornis unicollis, in den Ureteren und Tuben einmünden.

7. Ein Blindenden des Genitalschlauches in der Höhe der Cervix.

8. Eine mangelhafte Anlage des unteren Teiles der Scheide.

9. Eine Blasenscheidenfistel.

Die Halsorgane wurden, wie früher gesagt, ebenfalls auf kontinuierlichen Schnittserien untersucht. Ich gehe hier auf eine detaillierte Beschreibung der teilweise komplizierten Verhältnisse nicht ein. Der grosse Knoten zu beiden Seiten der vergrösserten Schilddrüse erwies sich mikroskopisch als Thymus mit reichlich Hassalschen Körperchen. Der Lage nach und in Berücksichtigung der Beziehungen der Thymus zu den Epithelkörperchen 4 handelt es sich um ein Thymusmetamer 4. Daneben zeigte die Untersuchung auf Serien noch eine Reihe cystischer Gebilde, die sich als Derivate der III. und IV. Kiementasche erwiesen.

Die mikroskopische Untersuchung der Lungen ergab ausser geringgradiger Aspiration von Kindspech keine Besonderheiten. Der Magendarmtraktus zeigt histologisch mit Ausnahme der Veränderungen am Enddarm überall normale Verhältnisse. Das Meckelsche Divertikel zeigt mikroskopisch den gleichen Bau wie der Dünndarm. Das Pankreas weist reichlich Langerhanssche Zellinseln auf; das Parenchym und das Stroma sind völlig normal. In der Leber erkennt man auffallend reichliche Zellherde in den Blutkapillaren (Blutbildungsherde.) In der Milz sind die kapillaren Venen stark gefüllt. Die Pulpa zeigt sonst keine Veränderungen; die Follikel sind deutlich. Die Thymus enthält ziemlich breite Markstränge mit reichlichen Hassalschen Körperchen. Die Rindenzone der Thymus ist ebenfalls kräftig ausgebildet. Die mikroskopische Untersuchung der unteren Epiphyse des Femurs zeigt vollkommen normale Verhältnisse. Die Nebennieren zeigen histologisch keine Besonderheiten. Die Marksubstanz ist für ein neugeborenes Kind etwas schmal. Das Herz und die grossen Gefässe lassen bei der histologischen Untersuchung keine Veränderungen erkennen.

Die Untersuchung auf kontinuierlichen Schnittserien hat uns im Bereiche des Urogenitalsystems und des Enddarmes die oben näher bezeichneten Verhältnisse demonstriert, für deren Erklärung wir zunächst auf die Entwicklung der betreffenden Partien kurz eingehen müssen. Ich beschränke mich allerdings dabei auf die embryologischen Verhältnisse des Darmes, da die Missbildungen, die wir im Bereiche des Urogenitalsystems gefunden haben, nicht selten sind und schon von anderer Seite in ausführlicher Weise gewürdigt wurden.

Bei dieser kurzen Darstellung der Embryologie des Enddarmes halte ich mich an das Hertwigsche Lehrbuch der Entwicklungsgeschichte des Menschen und der Wirbeltiere. Für genauere Details verweise ich auf das Hertwigsche Handbuch der vergleichenden und experimentellen Entwicklungslehre der Wirbeltiere und auf die im Archiv für Anatomie und Entwicklungsgeschichte im Jahre 1896 erschienene Arbeit von Keibel »Zur Entwicklungsgeschichte des menschlichen Urogenitalapparates«.

Hier gehe ich aus von jenem Stadium, in welchem man bei menschlichen Embryonen eine Kloake vorfindet, die gegen die Aussenwelt durch die sogenannte Aftermembran abgeschlossen wird. In diesen Raum münden zu jener Zeit der Enddarm, der Schwanzdarm und der Harnsack. Die Aftermembran zeigt an ihrer äusseren Fläche eine kleine Grube. An dieser Stelle reisst sie später ein und es bildet sich eine Öffnung, sodass nun der Kloakenraum mit der Aussenwelt in Verbindung tritt.

Dieser Zustand bleibt nun dauernd erhalten bei den Amphibien, Reptilien, Vögeln und bei den niedersten Säugetieren, den Monotremen. Bei den anderen Säugetieren und bei Menschen wird der Kloakenraum und zwar ehe er mit der Aussenwelt in Verbindung tritt, in einen ventralen und einen dorsalen Raum getrennt. Die Trennung geht so vor sich, dass das Septum urogenitale, jene Substanzbrücke, die an der Einmündungsstelle des Darmrohres in die Kloake zwischen Harnsack und Darmrohr liegt, nach abwärts wächst. Keibel hat aber in seiner Arbeit gezeigt, dass das Herabwachsen des Septum urogenitale nicht genügt, um die Kloake in zwei Räume zu zerlegen. Nach ihm nehmen an der Trennung der Kloake noch zwei Längsfalten teil, die an der linken und rechten Seite der Kloakenwand sich vorfinden. Diese genannten Falten helfen nun durch ihr Vorwachsen ins Kloakenlumen die Zerlegung des Kloakenraumes herbeizuführen. So wird die frontale Scheidewand der Kloake gebildet, erstens durch das Abwärtswachsen des Septum urogenitale und zweitens durch das Vorspringen der beiden seitlichen Längsfalten in die Kloakenwand. Im Laufe der Entwicklung wächst die Scheidewand so weit nach abwärts, bis sie die Kloakenmembran erreicht und sich mit ihr vereinigt hat. Dadurch wird der Kloakenraum in zwei gänzlich voneinander getrennte Teile geschieden. Wir haben nun am Embryo den vorderen ventral gelegenen Sinus urogenitalis und den hinteren dorsal gelegenen Enddarm. Bald hernach öffnen sich beide Räume nach aussen und wir haben nun die ventral gelegene Urogenitalöffnung und die dorsal gelegene Afteröffnung. Diese beiden Öffnungen sind voneinander getrennt durch eine schmale Scheidewand, die sich im Laufe der Entwicklung immer mehr und mehr verdickt. Die unmittelbare Folge davon ist, dass die beiden genannten Öffnungen immer weiter auseinander rücken, bis schliesslich gegen Ende des embryonalen Lebens aus der schmalen Falte der bleibende Damm hervorgeht.

Ist die Trennung der Kloake einmal vollendet, so bildet der ventrale Teil derselben mit dem Harnsack einen Raum, in welchen nebeneinander die Müllerschen Gänge, die Wolffschen Gänge und die Ureteren einmünden. Auf die weitere Differenzierung dieses geschlechtlich indifferenten Zustandes will ich, wie ich oben bereits erwähnt habe, nicht weiter eingehen. Der Schwanzdarm oder postanale Darm liegt nun dorsal und kaudal vom Anus. Nachdem er seine Höhlung verloren hat, wird er zu einem soliden Epithelstrang und löst sich nach kurzem Bestehen meist spurlos in anderes Gewebe auf.

Wenn wir uns nun nach der Bedeutung dieser eigentümlichen Missbildung des Dickdarmes fragen, so kommen folgende Momente in Betracht:

Erstens könnte man annehmen, dass es sich hier um eine Persistenz des Schwanzdarmes handle. Gegen diese Annahme aber spricht entschieden die ventrale Lage des Gebildes. Man müsste sich dann vorstellen, was aber a priori ausserordentlich unwahrscheinlich ist, dass der vordere dünne Darm eigentlich dem Enddarm und der hintere grössere Teil dem Schwanzdarm entspräche. Diese Annahme stösst aber sowohl bei Betrachtung des vorliegenden Präparates wie namentlich auch in Berücksichtigung der embryologischen Verhältnisse auf kaum überwindbare Hindernisse.

Zweitens könnte es sich handeln bei dieser Missbildung des Enddarmes um eine Verdoppelung der Keibelschen Falten. Gegen diese Annahme spricht nun entschieden der hohe Abgang des dünneren Darmteiles.

Drittens wäre daran zu denken, dass es sich hier um ein langes Divertikel des Enddarmes handeln könnte. Gegen diese Annahme spricht bis zu einem gewissen Grade die eigentümliche, reine intramuskuläre Lagerung des dünneren Darmteiles in der Wand des grossen Darmlumens, und dann namentlich die ganze Form des Gebildes und ferner die Tatsache, dass angeborene Divertikel mit Ausnahme der Meckelschen Divertikel und einer Beobachtung von Divertikeln an dem Appendix von Hedinger zu den grössten Seltenheiten gehören.

Viertens kommt eventuell die Möglichkeit eines Enterokystoms in Betracht, die in dieser Gegend nicht so sehr selten sind und ausgehen können vom Schwanzdarm oder dann von losgelösten Teilen des Rektums. Gegen diese vierte Annahme spricht der ventrale Sitz des dünneren Darmteiles, da Enterokystome hier gewöhnlich dorsal oder lateral vom Enddarm sitzen. So bleibt uns zum Schluss nur noch die Annahme übrig, dass es sich hier um eine partielle Verdoppelung des Rektums handle.

Wenn wir uns nach einschlägigen Fällen in der Literatur umschauen, so ist die Ausbeute äusserst gering. Eine gewisse Ähnlichkeit mit meiner Beobachtung haben die zwei folgenden Fälle. A. Fröhlich berichtet in seiner Hallenser Dissertation über einen Fall von Jejunum duplex. In diesem Falle handelt es sich um einen 60 cm langen, blind endigenden, dicht neben dem Dünndarm im Mesenterium gelegenen Darmabschnitt, der mit dem Hauptdarm an einer Stelle in Verbindung

steht. Diesen Fall von partieller Verdoppelung des Dünndarms führt Fröhlich zurück auf eine Hemmungsbildung im Bereiche des Ductus omphalo-mesentericus.

Grawitz beschreibt einen Fall eines grossen Dickdarmdivertikels bei einem 55jährigen Mann. Er nimmt an, dass durch die Bildung eines ungewöhnlich langen Dickdarmes und langen Mesocolons eine Art von zweiter Flexura sigmoidea auf der rechten Seite entstanden sei, die in Form einer Schlinge aufgetreten wäre. Es ist das eine Anomalie, die Grawitz zur Kategorie der Luxusbildungen rechnet.

Literatur.

F. Maurer. Die Entwicklung des Darmsystems. Hertwigsches Handbuch der Entwicklungslehre der Wirbeltiere. II. Bd. Erster Teil, 1906.

W. Felix und A. Bühler. Die Entwicklung der Harn- und Geschlechtsorgane. Hertwigsches Handbuch der Entwicklungslehre der Wirbeltiere. III. Bd. Erster Teil.

O. Hertwig. Lehrbuch der Entwicklungsgeschichte des Menschen und der Wirbeltiere 1902.

F. Keibel. Zur Entwicklungsgeschichte des menschlichen Urogenitalapparates. Archiv für Anatomie und Entwicklungsgeschichte. Anat. Abteilung. Jahrgang 1896.

E. Hedinger. Kongenitale Divertikelbildung im Processus vermiformis. Virch. Arch., Bd. 178.

A. Fröhlich. Ein Fall von Jejunum duplex. Ing.-Diss. Halle 1891.

P. Grawitz. Über den Bildungsmechanismus eines grossen Dickdarmdivertikels. Virch. Arch., Bd. 68.

DRUCK von CARL RITTER, G. m. b. H.
WIESBADEN.